
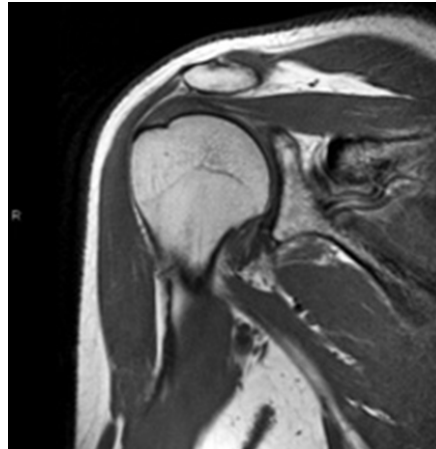


**SUBDIRECCIÓN DE SERVICIOS AUXILIARES
DE DIAGNÓSTICO
Y SERVICIOS PARAMÉDICOS**



Dr. Diego F. Lemos
University of Vermont

**II CURSO INTERNACIONAL DE IMAGENOLÓGÍA
DEL SISTEMA
MUSCULOESQUELÉTICO**

28 al 30 DE JUNIO 2017

**Sala de conferencias
Tenacazpati INR**



Juan Pablo Ornelas

Titular: Dr. Ramón J. Ponte Romero
Adjunto: Dra. Elisa Martínez Coria

Informes:
59991000 Ext 16168/16129
emartinez@inr.gob.mx

INSCRIPCIÓN: HSBC4029729167
Médicos externos \$1000.00 clave 4133-1
Médicos INR \$700.00 clave 4133-2
Médicos Residentes externos \$500.00 clave 4133-5
Médicos Residentes INR \$350.00 clave 4133-6
Profesionales de la rama médica y
Paramédica INR \$700 clave 4133-4

Avalado por:

Contraportada

DR. JOSE CLEMENTE IBARRA PONCE DE LEÓN
DIRECTOR GENERAL INR

DR. DANIEL D CHAVEZ ARIAS
DIRECTOR MÉDICO

DRA. MATILDE ENRIQUEZ SANDOVAL
DIRECTORA DE EDUCACION EN SALUD

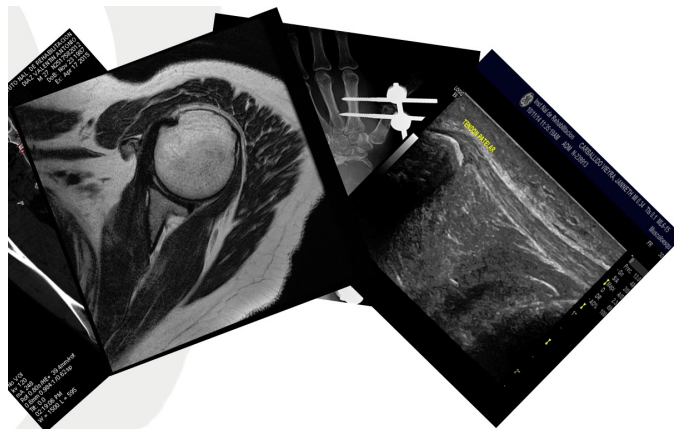
DR. CARLOS PINEDA VILLASEÑOR
DIRECTOR DE INVESTIGACIÓN

DR. CONRADO A. CARBALLIDO MEZA
SUBDIRECTOR DE SERVICIOS AUXILIARES DE DIAGNÓSTICO
Y SERVICIOS PARAMÉDICOS

DRA. MA. DE GUADALUPE GÓMEZ PÉREZ
PRESIDENTE DEL CONSEJO MEXICANO DE RADIOLOGÍA

DR. RAMÓN J PONTE ROMERO
JEFE DE DIVISION DE IMAGENOLÓGÍA

DRA. ELISA MARTÍNEZ CORIA
JEFE DE TOMOGRAFÍA COMPUTADA Y ULTRASONIDO



Programa

Día 28 de junio 2017

- 8:00 – 9:00 Registro de última hora
- 9:00- 9:30 Abordaje Radiológico en el Sistema músculo esquelético
Dr. Ramon J. Ponte Romero
- 9:30- 10:00 Evaluación de Cadera Pediátrica en DDC por ecografía
Dr. Sergio Saldaña Pimentel
- 10:00-10:30 Planeación Quirúrgica en DDC inveterada
Utilizando el método de elemento finito y 3d
Dr. Ramiro Cuevas Olivo
M. en C. Víctor Manuel Araujo Monsalvo
- 10:30 11:00 Pinzamiento Femoroacetabular
Dr. Oscar Moreno Camacho
- 11:00-11:15 Inauguración
- 11:15:11: 30 Receso
- 11:30- 12:00 Cinemática de la Fractura de pelvis
Dr. Ismael Rodriguez Tamez
- 12:00- 12:30 Columna Degenerativa
Lo que el radiólogo debe de reportar
Dr. Álvaro Zuluaga Gomez
- 12:30-13:00 Fisiohemodinamia en pie Diabetico
Dr. Carlos Enrique Lemoine Piñones
- 13:00-13:30 Aplicaciones de la Cámara Hiperbárica
Dr. Alberto Chávez Alejandro
- 13:30-14:00 Evaluación del tendón de Aquiles en DM Tipo II
Por ecografía y elementos finitos
Dra.: Elisa Martinez Coria
M. en C. Víctor Manuel Araujo Monsalvo

- 9:30 -10:00 Como interpretar una MR de hombro
Dra. Ma. Guadalupe Gómez Pérez
- 10:00- 10:40 MR Imaging of Glenoid Labral Tears with Emphasis on the Collagen
Architecture of the Labrum in the Shoulder".
Dr. Diego F. Lemos
- 10:40 – 11:10 Rehabilitación en inestabilidad de hombro.
Dra. Lya Contreras del Toro.
- 11:10- 11.45 MR Imaging of Instability of the Long Head of the Biceps Tendon and Pulley Lesions".
Dr. Diego Lemos
- 11.45- 12.15 Receso
- 12: 15 – 13:00 MR Imaging of pathology involving the tendons in the wrist".
Dr. Diego F. Lemos
- 13.00- 13.30 Tomografía Computada en Deformidades Neuromusculares de Pie
Dr. Juan Ricardo Salazar Palomeque
- 13:30 -14:30 MR Imaging of Meniscal Tears with Emphasis on the Collagen
Architecture of the Meniscus in the Knee".
Dr. Diego F. Lemos

Día 30 de junio 17

- 9:30 – 10:00 Utilidad de la Imagen en la Valoración de los Tumores Óseos
Dra. Norma Marin Arriaga
- 10:00 – 10:30 Imagen Molecular de los Tumores Óseos
Dr. David Antonio Arguelles Pérez
- 10:30 – 11:00 Actualización en el tratamiento convencional y no convencional en tumores oseos
Dr. Luis Miguel Linares Gonzalez
- 11:00 – 11:30 Receso
- 11:30 – 12.00 Epidemiología de las Lesiones Deportivas en Mexico
Dr. Héctor Alberto Martínez Meléndez
- 12.30 – 13.00 Lesiones Musculares (valoración por ecografía con elastografía)
Dr. Juan Pablo Ornelas Bañuelos
- 13:00-14:00 Taller de Ecografía Parte I
Exploración de músculos compartimento anterior
Dr. Juan Pablo Ornelas Bañuelos
- 14.00-14:15 CLAUSURA
- 14:15-17:00 Taller Ecografía Parte 2
Exploración de músculos compartimento posterior
Dr. Juan Pablo Ornelas Bañuelos